

# Cas cliniques

**Pierre Krolak-Salmon**

Centre Mémoire de Ressources et de Recherche (CMRR) de Lyon

Hôpital des Charpennes, Institut du Vieillissement HCL

Centre de Recherche Clinique Vieillesse-Cerveau-Fragilité



# Conflits d'intérêt

Aucun

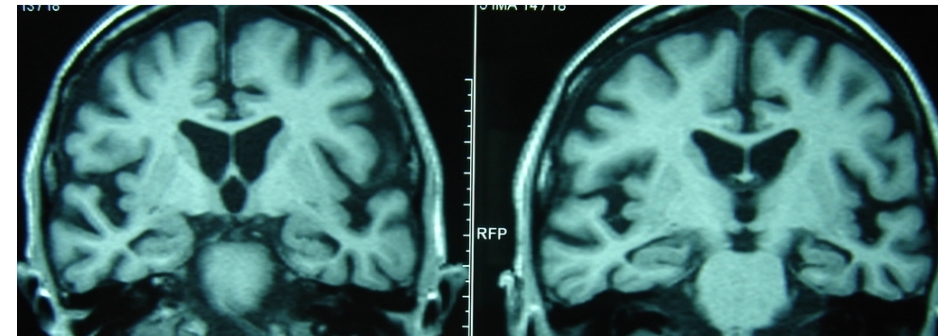




# Cas clinique

SOCIÉTÉ FRANÇAISE  
DE GÉRIATRIE  
& GÉRONTOLOGIE

- Femme de 78 ans, veuve depuis 5 ans, 3 enfants éloignés, ancienne secrétaire de direction
- **ATCD/comorbidités**
  - HTA
  - Ostéoporose
  - Cholécystectomie
  - Dépression réactionnelle
- **Plainte mnésique antérograde**, oubli « immédiat »
  - Autobiographie respectée
  - Pas de perte d'autonomie
- Perte d'élan vital, tristesse, anorexie
- **Evaluation**
  - MMSE à 25 (-1 OT, -3 calcul, -1 phrase)
  - 5 mots: 10/10, 2 indices en rappel immédiat, 1 indice en rappel
  - RL/RI16: RIM:14/16 ; Somme 3 RL: 17 ; Somme 3 RI: 42
- **IRM encéphalique:** « normale »
- **Votre analyse?**
- Souhaite aller plus loin dans le diagnostic → **biomarqueurs du LCR**
  - t-tau 304 ng/l (N<400)
  - p-tau 47 ng/l (N <60)
  - A $\beta$ <sub>42</sub> Normale



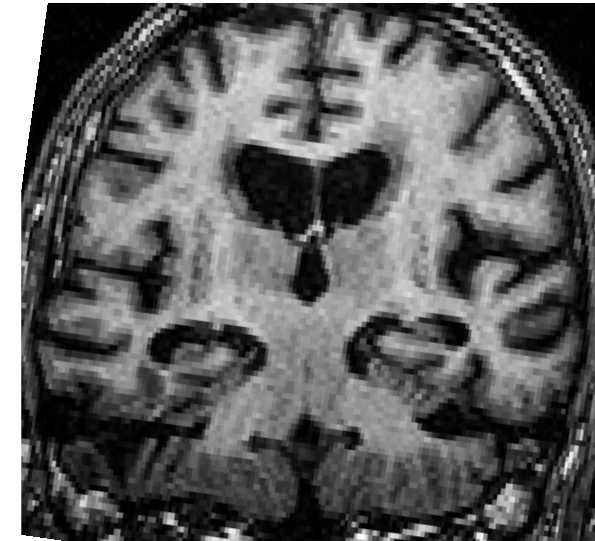


# Cas clinique

SOCIÉTÉ FRANÇAISE  
DE GÉRIATRIE  
& GÉRONTOLOGIE

- Femme de 82 ans, religieuse, ancienne enseignante
- **ATCD/comorbidités**
  - Épilepsie dans l'enfance
  - Appendicectomie
- **Plainte mnésique antérograde**, signalée par l'entourage
  - Difficultés pour assurer le suivi scolaire
- **Evaluation**
  - MMSE à 21 (-3 OT, -3 calcul, -2 rappel, -1 phrase)
  - 5 mots: 10/10, 2 indiçages en rappel immédiat, 1 indiçage en rappel différé
  - RL/RI16: RIM:16/16 ; Somme 3 RL: 12 ; Somme 3 RI: 38
- **IRM encéphalique:** « normale »
- **Votre analyse?**
- **Une crise absence pendant la consultation**
- **Traitement/Lamotrigine → MMSE: 29**
- **Suivi → dégradation mnésique 6 ans plus tard**
- Souhaite aller plus loin dans le diagnostic → **biomarqueurs du LCR**

t-tau	452 ng/l	(N<400)
p-tau	72 ng/l	(N <60)
A $\beta$ <sub>42</sub>	diminuée	





# Cas clinique

SOCIÉTÉ FRANÇAISE  
DE GÉRIATRIE  
& GÉRONTOLOGIE

- Femme de 59 ans, mariée, 2 enfants, enseignante
- **ATCD/comorbidités**
  - Kyste mammaire
- **Consultation avant hospitalisation en psychiatrie**
  - « trouble anxieux »
  - « attaques de panique »
  - Apragmatisme
  - Difficultés mnésiques antérogrades
- Pas de facteur déclenchant
- **Evaluation**
  - MMSE à 23 (-1 OT, -2 calcul)
  - 5 mots: 9/10, 2 indices en rappel immédiat, 1 indice inefficace en rappel différé
  - RL/RI16: RIM:12/16 ; Somme 3 RL: 14 ; Somme 3 RI: 38
- **IRM encéphalique, EEG, LCR** : normaux
- **Consultation**: une « attaque »
- **Nouvelle IRM encéphalique, EEG de sieste**

